Aus der dermatologischen Klinik in Basel.
(Vorsteher: Prof. Lewandowsky.)

Über ungewöhnliche Tuberkulidformen.

Inaugural-Dissertation
zur Erlangung der Doktorwürde der hohen medizinischen Fakultät der Universität Basel

vorgelegt von

Alfred Hauser,
med. pract. von Basel.

R. UNIV. BIBLIOTHEEK LEIDEN

Verlagsbuchhandlung Julius Springer in Berlin.
1920.

Von der medizinischen Fakultät Basel genehmigt
auf Antrag von Prof. Lewandowsky.

Erschienen im Archiv für Dermatologie u. Syphilis.
Jahrgang 1920. Band 128.

Aus der dermatologischen Klinik in Basel.
(Vorsteher: Prof. Lewandowsky.)

Über ungewöhnliche Tuberkulidformen.

(Großpapulöse, annuläre und gruppierte Tuberkulide.)

Von **Alfred Hauser,**
Assistent der Klinik.

(Hierzu Taf. VIII.)

Die Klinik der Hauttuberkulose ist in den letzten Jahren um vieles bereichert und derartig ausgebaut worden, daß man sie nach den zusammenfassenden Arbeiten von Jadassohn, Zieler und Lewandowsky für abgeschlossen halten könnte. Trotzdem finden sich bei einem an Tuberkulose reichen Material immer wieder Fälle, die bei der Unterordnung in eine bestimmte Gruppe Schwierigkeiten machen. Ein jeder solcher Fall hat ein gewisses Interesse, da wir nur durch Sammeln von Einzelbeobachtungen dazu kommen, den Kreis der bekannten Krankheitsbilder zu erweitern und, wenn es sich als notwendig erweist, neue Formen aufzustellen. Deshalb ist es wohl berechtigt, die beiden folgenden Fälle näher zu beschreiben.

Erster Fall: Großpapulöses und annuläres Tuberkulid.

Herr E. V., 42 J., Magazineur.

Familienanamnese: Vater gest. 50 J. alt an Darmoperation (Darmverwicklung). Mutter lebt gesund. 3 Brüder und 1 Schwester, alle verheiratet, mit gesunden Kindern. Pat. ist verheiratet. Frau ist gesund, hat aus früherer Ehe 4 gesunde Kinder.

Frühere Krankheiten: als Kind war Pat. nie krank. Mit 16 Jahren Typhus. 1910 Pleuritis sicca. Zur Zeit fühlt sich Pat. vollständig wohl; keine Gewichtsabnahme, keine Nachtschweiße.

Auftreten des Hautleidens: Ende 1914 Auftreten eines hellroten Fleckens über der linken Tibia, anfangs im Niveau der Haut gelegen, später erhaben und peripher sich vergrößernd. Konsultierung der allgemeinen Poliklinik ohne Erfolg. 1915 eine analoge Effloreszenz am linken Oberarm. Ende 1916 Aufschießen eines Knötchens auf dem Rücken. Behandlung bei einem Spezialisten, der alle Effloreszenzen bis

zu starker Blasenbildung mit Quarzlampe bestrahlte. Das Knötchen am Rücken blieb dauernd weg. Am linken Unterschenkel trat die Affektion 4—5 Wochen nach Bestrahlung wieder neu auf.

Allgemeinstatus: Kräftiger Mann in gutem Ernährungszustand. Kopf: frei beweglich. Konjunktiven eher blaß. Skleren rein. Pupillen reagieren prompt auf Licht und Akkommodation. Kornea vollkommen klar. Mund: Zunge leicht belegt. Schleimhaut o. B. Rachen, Uvula und Tonsillen leicht gerötet. Zähne gut erhalten. Hals: keine palpabeln Lymphdrüsen. Thyreoidea nicht vergrößert. Thorax: symmetrisch. Atemexkursionen bds. gleich. Lunge: Grenzen hinten unten proc. spin. XII, stark verschieblich; r. v. u. unt. Rand der 6. Rippe. Spitzenfeld bds. gleich. Perkutorisch nirgends Dmpfg. Atemgeräusch überall laut, rein vesikulär. Röntgenbild zeigt normale Lungenzeichnung. Herz: Grenzen o. B. Töne rein, mäßig laut. 2. A. T. = 2. P. T. Aktion regelmäßig. Puls o. B. Abdomen: reichlich Pannikulus. Leberdämpfg. am unteren Rippenrand. Milzdämpfg. kommt bis zur vorderen Axillarlinie, ca. 7 *cm* breit. Übriges Abdomen weich, nirgends Resistenzen, nirgends Druckempfindlichkeit. Inguinaldrüsen palpabel, nicht vergrößert. Reflexe: sämtlich o. B. Keine pathologischen.

1. Dez. 1917. Hautstatus: Am linken Oberarm innen über dem Epicondylus medialis einige blaurote bis narbige Flecken, etwas eingesunken, netzförmig zusammenhängend, mit einigen kleinsten Teleangiektasien. An der linken Flanke 2 *cm* im Durchmesser haltender braunrote pigmentierter, ziemlich scharf kreisrund begrenzter Fleck. (Diese Stelle war mit Quarzlicht bestrahlt.) Über dem linken Gesäß eine blaurote, leicht eingesunkene Stelle von derselben Größe; unmittelbar daneben ein halbkreisförmiger, 2 *cm* im Durchmesser haltender Herd mit stark erhabenem, ziemlich derbem Wall. Dieser Wall setzt sich aus einzelnen, flach kuppelförmig vorspringenden Papeln zusammen. Diese haben etwa Linsengröße, sind sehr derb und bis in die Tiefe der Kutis infiltriert. Die Oberfläche ist glatt, etwas glänzend, nicht schuppend, die Farbe hellrosa. Beim Spannen der Haut sehen diese Effloreszenzen weiß aus, ebenso bleibt bei Glasdruck kein gelblicher oder bräunlicher Farbenton zurück, sondern die Herde setzen sich durch ihre weiße Farbe von der Umgebung ab. An einer Stelle sind die Papeln konfluiert wie zu einer Leiste. Die von dem halbkreisförmigen Wall umfaßte Hautpartie erscheint leicht eingesunken, nicht deutlich atrophisch, durch etwas bläulichen Farbenton von dem Wall unterschieden. Auf dem rechten Gesäß findet sich ein ovalärer, ca. 3:2 *cm* messender Herd mit 7—8 *mm* breitem Rand. Dieser Rand hat im ganzen dieselbe Beschaffenheit wie bei dem eben beschriebenen Herde. Nur tritt hier die Konfluenz der einzelnen papulösen Effloreszenzen deutlicher in Erscheinung, so daß wir das leicht eingesunkene und bläulich verfärbte Zentrum größtenteils von einer kontinuierlichen, stark vorspringenden, glatten, sehr derben Randleiste umsäumt finden. Auch hier ist der weißliche Ton bei geringer Anämisierung auffallend.

Am linken Unterschenkel, mit dem unteren Rand zwei Querfinger über dem Mall int. gerade über dem Schienbein gelegen, zeigt sich ein handtellergroßer unregelmäßig begrenzter Herd, im Zentrum zum Teil narbig-atrophisch, glatt, weißlich, mit einzelnen rundlichen blauroten Einsenkungen. Die übrigen Partien des Herdes sind braun pigmentiert, nicht atrophisch. An einzelnen Stellen zeigt der Rand deutlich serpiginöse Begrenzung. Hier finden sich in polyzyklischer Anordnung papulöse Effloreszenzen von der oben beschriebenen Beschaffenheit.

Wassermannsche Reaktion negativ. Probeexzision aus dem Herd am Gesäß rechts. Um die Möglichkeit, daß es sich bei der Affektion trotz des negativen Wassermann um Lues handeln könne, wofür besonders die Herde am Unterschenkel zu sprechen schienen, auszuschalten, wird eine spezifische Behandlung verordnet: Kal. jodat. 20·0: 200·0, 3 mal täglich einen Kaffeelöffel. Diese Ordination wurde 3 mal repetiert.

Weiterer Verlauf: 15. Dez. 1917. Herde etwas flacher, speziell die beiden über den Nates. Die Knoten am linken Unterschenkel sind heute mehr bräunlich rot mit leichter Schuppenbildung.

29. Dezember. Beginn einer Quecksilber-Salvarsankur. (Pro Woche 2 Injektionen Hg. salic. intramuskulär und 1 Injekt. Salvarsan-Natrium intravenös, beides in steigender Dosis bis 0·1 Hg. salic. und 0·6 Salv.-Natrium.)

5. Januar 1918 Die 3 Knoten in der Narbenstelle am Unterschenkel deutlich flacher. Zweite Probeexzision tief am Gesäß links.

11. Januar. Abflachung der Plaques am Gesäß. Rechts weniger deutlich, aber doch erkenntlich.

15. Februar. Am Unterschenkel ist ein Teil der früheren Knoten unter Hinterlassung einer pigmentierten, etwas eingezogenen Narbe verheilt. Am Rand von zweien dieser Narben haben sich 2–3 neue kleine Papeln von Linsengröße gebildet, die kranzartig die Narbe nach der Peripherie hin umfassen. Sie sind sehr hart, hellrot, nicht schmerzhaft. Die Infiltration an den alten Stellen ist geringer, aber für die Palpation noch nicht definitiv verschwunden.

2. April. Abschluß der spezifisch antiluetischen Behandlung. Gesamtdosis: Hg. salic. 16·2 (10%ige Suspension in ol. paraff.) Salvarsan-Natrium 3·75.

24. April. Es hat sich eine Anzahl neuer Effloreszenzen gebildet. Dieselben finden sich disseminiert über den Rücken und die seitlichen Thoraxpartien verteilt. Es handelt sich um linsen- bis erbsengroße, ziemlich derbe Papeln. Einige von diesen Papeln tragen auf ihrer Höhe eine Pustel oder eine tief eingelegte, gelbe, fest anhaftende Kruste, nach deren Entfernung eine blutende Vertiefung zurückbleibt. Sie haben ganz das Aussehen von papulonekrotischen Tuberkuliden. Die Knoten am Unterschenkel an der Peripherie der Narbe wieder größer.

26. April. Pirquet am Vorderarm ist stark positiv: 8 *mm* große hellrote Papel.

30. April. Pirquet in eine papulo-pustulöse Effloreszenz am Rumpf, dazu Kontrolle in normaler Haut.

2. Mai. Pirquet in Effloreszenz: 1·5 *cm* Durchmesser haltende, hellrot entzündliche bohnengroße Papel mit kleinen Krusten im Zentrum Kontrolle auf Normalhaut: 1 *cm* große, hellrote Papel, die genau einer spontan entstandenen gleicht.

10. Mai. Versuch mit Röntgen am linken Unterschenkel (10 x / 1 *mm* Al.).

25. Mai. Die bestrahlte Stelle im Rückgang. Dagegen zahlreiche kleine hellrote Knötchen, z. T. auch einzelne kleine papulopustulöse Effloreszenzen am Körper aufgetreten. An beiden Waden je eine größere ekthyma-ähnliche Effloreszen.

7. Juni. Der Herd am linken Unterschenkel erhält nochmals 10 x / 1 *mm* Al. Eine gleiche Dosis erhält der Herd an der rechten Wade.

16. Juni. Am linken Unterschenkel über der Wade 2 neue Effloreszenzen: ein aus weißlich durchschimmernden Knötchen bestehender Kreis mit hellrot verfärbtem Rand und mit eingesunkenem lividen, etwas schuppendem Zentrum. Am Gesäß zwei gleiche kleinere Herde.

17. Juni. Beginn mit Kromeyer-Quarzlampenbestrahlungen, die einzelnen Herde je 10 Minuten in einer Distanz von 20 *cm*.

18. Juni. Beginn einer kutanen Tuberkulinbehandlung nach Ponndorf mit Alttuberkulin.

20. Juni. Starke Reaktion der Haut auf Ponndorf: blasige Abhebung der Epidermis, zur Kruste eingetrocknet.

In der Folgezeit täglich Quarzbestrahlung und zirka jeden 10. Tag Ponndorf, stets mit starker Lokalreaktion.

5. August. Die Hautaffektion hat auf die Röntgen-Quarz-Tuberkulin-Behandlung ausgezeichnet reagiert. Der serpiginöse Herd am linken Unterschenkel ist total abgeflacht und teilweise vernarbt. In dem braun pigmentierten Herd finden sich einzelne scharf umschriebene, linsengroße eingesunkene Narben. Auch die übrigen nodösen Herde an den Waden und am Gesäß fast ganz abgeflacht. Ponndorf-Reaktion noch immer kräftig.

15. August. Die Papeln sind alle total abgeheilt, an ihrer Stelle livide Flecke, fast alle etwas unter das Niveau der Haut eingesunken, die größeren am Unterschenkel zeigen noch einige kleinste braune Fleckchen.

14. September. Hautstatus: Im unteren Drittel des linken Unterschenkels von der vorderen Tibiakante nach innen hinten finden sich in einem handtellergroßen Gebiet folgende Veränderungen. Die Haut ist im ganzen leicht bräunlich verfärbt, vielleicht eine Spur verdünnt. Die Begrenzung dieses Gebietes ist unregelmäßig und unscharf, durch eine etwas stärkere Pigmentierung gegen die normale Haut und das narbige Zentrum abgesetzt. Sonst zeigen sich in den pigmentierten Partien kaum irgendwelche Hautveränderungen. Das Zentrum der Plaque zeigt reichlich scharf begrenzte, etwa linsengroße narbige Atrophien, z. T. konfluierend, z. T. solitär. Die Haut zeigt in diesen kleinen, runden Narben das Phänomen des zerknitterten Zigarettenpapiers. Am rechten

Unterschenkel (Hinterseite) finden sich ebenfalls kleine, kaum 1 *cm* Durchmesser haltende pigmentierte Herde. Daneben auch 2 linsengroße atrophische Stellen von demselben Charakter wie oben beschrieben.

Über den Glutaeen bds. ebenfalls umschriebene, pigmentierte Hautveränderungen, auch hier zum Teil mit Atrophie.

21. September. An der Hinterseite des linken Unterschenkels ist neben dem größeren pigmentierten Herd ein kleines neues Knötchen aufgeschossen von zirka Linsengröße, dem palpierenden Finger als in der Kutis sitzendes Infiltrat erscheinend. Haut darüber leicht gerötet und etwas schuppend.

Th. weiter Ponndorf mit Alttuberkulin.

23. September. Ponndorf zeigt kräftige Reaktion.

28. September. Exzision obigen Herdes (dritte Probeexzision).

14. Dezember. Auftreten einer neuen Papel an der Streckseite des rechten Armes unmittelbar oberhalb des Ellbogens. — Auf Pirquet direkt in die Effloreszenz verschwand das Knötchen nach wenigen Tagen und ließ eine gerötete und leicht verdünnte Hautstelle von entsprechender Größe zurück.

14. Januar 1919. Proximal und distal von der oben beschriebenen Effloreszenz ist je ein neues Knötchen aufgetreten von gleichem Aussehen wie die im Hautstatus ausführlich geschilderten Papeln (v. Fig. 1).

25. Januar. Moroeinreibung mit 25%igem Tuberkulinlanolin in diese beiden Effloreszenzen. Dazu Kontrollstelle auf normaler Haut.

26. Januar. Moro deutlich positiv: die vorher transparentweißen Papeln haben sich gerötet und sind stärker infiltriert. Außerdem hat sich ein wenige Millimeter breiter roter Hof um die beiden Effloreszenzen gebildet. Die Kontrollstelle blieb unverändert.

27. Januar. Abklingen der Mororeaktion.

15. Februar. Patient zeigt in der vorderen Axillarlinie linkerseits, entsprechend der Höhe der 10. Rippe, eine der unter 14. Januar beschriebenen vollständig ähnliche Effloreszenzengruppe: in der Mitte eine flache Papel mit pustulösem, zu einer kleinen Kruste eingetrocknetem Zentrum daran proximal und distal angegliedert je eine zirka linsengroße, transparent-weiße Papel mit rotem Hof. Das Ganze stellt ein kleines Segment einer annulären Figur vor.

Auf dem rechten Vorderarm über dem untern Drittel des Radius findet sich gleichfalls eine wenig über linsengroße flache Papel von weinroter-livider Farbe, mit zentraler pustulöser Delle, bei der Palpation deutlich infiltriert erscheinend.

Therapie: Die Therapie wurde zur Hauptsache schon in der Krankengeschichte erwähnt. Patient bekam in toto 32 Quarzbestrahlungen und zwar wurde jeder Herd im Abstand von zirka 10 Tagen 10 Minuten lang bestrahlt, anfangs in 20, später in 10 *cm* Distanz; außerdem 25 Ponndorfsche Kutanapplikationen von Kochschem Alttuberkulin. Die Herde an beiden Unterschenkeln wurden geröntgent (links 2 mal 10 X/1 *mm* Al. im Abstand von 4 Wochen, rechts 1 mal 10 X/1 *mm* Al.).

Histologie: Die exzidierten Hautstückchen wurden in absolutem Alkohol fixiert und gehärtet, in Paraffin eingebettet und in Serien geschnitten. Die Färbung geschah mit Hämalaun-Eosin, nach van Gieson, Unna-Pappenheim, Unna-Tänzer und nach Ziehl auf T.-B.

Das histologische Resultat der verschiedenen Probeexzisionen wird, weil völlig übereinstimmend, hier im Zusammenhang wiedergegeben.

Die Hauptveränderungen sitzen in den tieferen Schichten der Kutis als perivaskuläre Infiltrate unter vorwiegender Beteiligung derjenigen Gefäße, die aus der Subkutis gegen die Haarfollikel und Talgdrüsen aufsteigen. Die Infitrate setzen sich an vielen Stellen ausschließlich aus kleinen Lymphozyten zusammen; an andern Stellen überwiegen die Epithelioidzellen; Plasmazellen finden sich in einzelnen Exemplaren unter den Lymphozyten oder auch zu kleinen Gruppen vereinigt. Stellenweise sind die fixen Bindegewebszellen vermehrt. Von den langgestreckten Fibroblasten finden sich alle Übergänge zu typischen Epithelioidzellen: stärkere Färbbarkeit des Kernes, polygonale Form, reichliches perinukleäres, intensiv tingiertes Protoplasma. Eigentliche Riesenzellen vom Typus Langhans sind nicht vorhanden, dagegen finden sich in einigen Infiltrationsherden ziemlich reichlich Epithelioidzellen mit zwei, drei oder mehr Kernen bis zur beginnenden Riesenzellbildung. Von einer tuberkuloiden Struktur kann man kaum sprechen, wenn sich auch gelegentlich Andeutungen zeigen, wie Wirbelzellstellung der Epithelioiden mit peripherem Lymphozytenwall und zentralen nekrotischen Partien.

An einzelnen Stellen gehen die Infiltrate bis in die Subkutis, so daß sich zwischen den Zellen des Fettgewebes umschriebene Ansammlungen von Lymphozyten finden.

Ein wichtiges Charakteristikum dieser perivaskulären Infiltrate sind die Veränderungen der Gefäße selbst. Meist handelt es sich um produktive Endovaskulitis, die sich sowohl an Venen als auch an Arterien äußert. Der Prozeß kann bis zu völlige Obliteration des Lumen gehen. Auch die Media ist alteriert: durch Lymphozyteninfiltration verdickt. Im allgemeinen entspricht einer geringeren Veränderung des Gefäßes selbst ein perivaskuläres Infiltrat, das fast rein aus Lymphozyten besteht, während hochgradiger erkrankte Gefäße sich in ein Epithelioidzelleninfiltrat eingebettet finden. Schließlich sehen wir in den gleich näher zu beschreibenden nekrotischen Herden die Gefäße meist nur noch als dünne Stränge erhalten. Wahrscheinlich haben wir hier die verschiedenen Stadien ein- und desselben Prozesses vor uns. Die einzelnen Infiltrate sind meist scharf abgesetzt und durch große Partien gesunden Gewebes von einander getrennt. Dann und wann liegen aber in einem größeren Infiltrat auch mehrere Gefäße, welche die verschiedenen Stadien des Verschlusses deutlich zeigen, von eben beginnender Intimawucherung bis zur Totalnekrose des Gefäßes und seiner weiteren Umgebung. Diese Nekrosen sind einigermaßen scharf durch normales Kutisgewebe begrenzt, stellenweise setzen sie sich bis in die oberen Schichten der Subkutis fort. Besonders schön heben sich bei van Gieson-Färbung die schmalen, gelben Stränge

nekrotischen Gewebes von der roten Farbe des normalen Kollagens ab. Darin eingebettet liegen in bunter Anordnung verklumpte Zellkerne und Kerntrümmer, vereinzelte Leukozyten und ganz spärliche Epithelioide. In Orzeinpräparaten erkennt man die Gefäße häufig noch an dem braunen elastischen Faserkranz.

Nicht immer finden sich die Nekrosen im Zusammenhang mit größeren zelligen Infiltraten. An manchen Stellen treten sie mehr selbständig auf, auch hier in deutlichem Zusammenhang mit Gefäßen, wenn sich auch nicht mehr auf allen Schnitten sichere Gefäßreste — meist in Gestalt von elastischen Bestandteilen der Gefäßwand — nachweisen lassen.

Die oben beschriebenen Infiltrate folgen kontinuierlich den Gefäßverzweigungen gegen das Stratum subpapillare als perivaskuläre Mäntel, wie auf Serienschnitten deutlich zu konstatieren ist. Hier sind die Intimaveränderungen viel weniger ausgesprochen als in den tieferen Schichten der Haut. Das Infiltrat besteht wieder vorwiegend aus Lymphozyten; Leukozyten und Plasmazellen sowie Epithelioide sind nur vereinzelt anzutreffen. Riesenzellen fehlen. Das Stratum papillare ist etwas ödematös.

In den zelligen Infiltraten sind elastische Fasern und kollagenes Bindegewebe nur spärlich vorhanden, in den Nekrosen fehlen sie, abgesehen von den Gefäßresten, vollständig.

Haarbälge, Talg- und Schweißdrüsen scheinen nicht direkt beteiligt wenn auch infolge ihrer Beziehungen zu den Gefäßen gelegentlich einbezogen. Dagegen finden sich Andeutungen von Gefäßneubildung an der Peripherie der Herde.

Die größeren Gefäße der Subkutis sind nicht verändert.

Das über den Kutisveränderungen liegende Epithel ist etwa um ein Drittel verbreitert, unter hauptsächlicher Beteiligung des Stratum spinosum. Auf der Höhe der Läsion zeigt sich eine geringe Verlängerung und Wucherung der Retezapfen. Die Interzellularbrücken sind sehr deutlich sichtbar und etwas verbreitert. Im geringgradigen interzellulären Ödem liegen vereinzelte Leukozyten, die an einer Stelle, ungefähr der Mitte des exzidierten Stückes entsprechend, gehäuft auftreten und einen Mikroabszeß bilden. An einer anderen Stelle findet sich eine ganz scharf umschriebene keilförmige Epithelnekrose, die Spitze des Keiles nach der Tiefe zu gerichtet, wo er in einen Nekroseherd der Kutis übergeht. Im Bereich der Epithelnekrose sind Zellkonturen und Kerne nicht mehr zu erkennen; es finden sich dort nur Kerntrümmer und Zelldetritus. In der unmittelbaren Nachbarschaft dieses Herdes besteht eine herdförmige Parakeratose der Hornschicht.

Tuberkelbazillen oder andere Mikroorganismen wurden auf keinem der daraufhin untersuchten Schnitte gefunden.

Zusammenfassung:

Es handelt sich um einen 42jährigen gesunden Patienten, bei dem seit 3 Jahren derbe großpapulöse

Effloreszenzen von weißlicher Farbe und mit Neigung zur Bildung von Ringen und serpiginösen Figuren aufgetreten waren. Wassermann negativ. Antiluetische Kur ohne Erfolg. Nachdem der Fall eine Zeitlang in Beobachtung ist, tritt plötzlich ein Schub von papulo-nekrotischen Tuberkuliden auf. Pirquet stark positiv. Heilung unter kutaner Tuberkulinbehandlung nach Ponndorf, kombiniert mit Röntgen- und Quarzlampenbestrahlung, mit Hinterlassung scharfrandiger Pigmentierungen oder scharf umschriebener kreisrunder, etwas pigmentierter Narben.

Eine sichere Diagnose war in diesem Fall nicht sofort zu stellen. Wie in der Krankengeschichte erwähnt, mußte in erster Linie, trotz negativem Wassermann, an ein tertiäres Syphilid gedacht werden. Dafür sprachen besonders die Herde am Unterschenkel, wo um ein vernarbendes Zentrum breite, aus einzelnen großen Papeln zusammengesetzte Infiltrationsleisten in polyzyklischer Anordnung standen. Auch die Art der Abheilung mit Hinterlassung scharf abgegrenzter, braun pigmentierter Atrophien konnte an Lues denken lassen. Gegen Lues sprach aber im weiteren Verlauf die Tatsache, daß eine gründliche antiluetische Kur keine Heilung herbeiführte, ja daß sogar neue Effloreszenzen während der Kur auftraten. Das histologische Bild schloß zwar Lues nicht aus, schien aber mehr nach einer andern Richtung zu deuten.

Die Herde am Rumpf hatten eine gewisse Ähnlichkeit mit Lichen ruber planus, speziell mit dessen annulärer Varietät. Die Papeln in unserem Falle waren aber dafür viel zu groß, und es fehlte auf der Höhe derselben jegliche Abflachung oder Delle. Die Farbe unserer Effloreszenzen war hellrosa, bei seitlichem Druck weiß-transparent und homogen, nirgends bläulich-rot; die Oberfläche meist ohne Schuppung, nirgends mit den für Lichen so charakteristischen streifen- und netzförmigen Zeichnungen bedeckt. Von den vielen atypischen Formen des Lichen ruber konnten alle mit Sicherheit durch unsern histologischen Befund ausgeschlossen werden. Denn statt der bekannten Veränderungen des Lichen planus zeigten unsere Schnitte

tiefer gelegene Infiltrate, aus zahlreichen Epithelioidzellen, Lymphozyten, Plasmazellen zusammengesetzt, sowie Nekrosen, in deren Zentrum sich häufig hochgradige Gefäßveränderungen im Sinne einer produktiven Vaskulitis finden. Aus diesen Gründen mußten wir den Gedanken an Lichen ruber planus und dessen Varietäten fallen lassen.

Unzweifelhaft hatten die primären Läsionen unseres Falles — fast erbsengroße, hellrosa bis weißliche, flachhalbkugelig vorspringende Papeln mit Neigung zu ringförmiger Anordnung — makroskopisch die größte Ähnlichkeit mit dem relativ seltenen, neuerdings aber durch die Arbeiten von Graham Little, Arndt und Liebreich ziemlich genau definierten Krankheitsbild des Granuloma annulare. Arndt hält zur klinischen Diagnose desselben folgende Momente für die wichtigsten:

1. vorwiegend Lokalisation an den Händen,
2. Neigung der weißlichen erhabenen Einzelherde sich zu Ringen zu gruppieren,
3. Chronizität des Prozesses.

Hierzu ist zu sagen, daß das erste Moment in unserem Falle nicht zutrifft, in dessen ganzem Verlauf gerade die Hände vollkommen frei blieben. Aber dieser Umstand dürfte doch für die Diagnose nicht entscheidend sein. Denn einmal ist es überhaupt nicht angängig, bloß der Lokalisation wegen eine Affektion auszuschließen, wenn sonst alle klinischen und pathologischen Eigenschaften übereinstimmen. Andrerseits erwähnt schon Grabam Little eine Anzahl von Fällen mit atypischer Lokalisation, und ebenso finden sich solche in der Arbeit von Liebreich aufgezählt, der auch der Lokalisation keine ausschlaggebende Bedeutung beimißt. Was die weißliche Farbe anbetrifft, so ist sie zwar für das Granuloma annulare sehr charakteristisch, aber doch wohl nicht geradezu pathognomonisch. Über das Zustandekommen dieser Erscheinung äußert sich Liebreich folgendermaßen: „Die oft auffallende weiße Farbe kann auf das — in der Haut seltene — Vorhandensein chronisch entzündlicher Herde fast nur unterhalb des Papillarkörpers, ja selbst wesentlich in den

mittleren und unteren Partien der Kutis erklärt werden. Der Druck, den diese Infiltrate auf den Papillarkörper ausüben, kann zu einer Anämie desselben führen.“ Hierzu ist für unsern Fall noch hinzuzufügen, daß die bis zum völligen Verschluß führenden Gefäßveränderungen ein weiteres Moment zur Anämisierung der oberen Schichten beitragen konnten. — Die Neigung der Einzelherde zu ringförmiger Gruppierung und die Chronizität des Prozesses hat unser Fall mit dem Granuloma annulare gemeinsam.

Gegen Granuloma annulare sprach die Art der Abheilung. Ausgang in stärkere Narbenbildung ist bisher bei Granuloma annulare nicht beschrieben; Abheilung mit leichter Atrophie kommt vor, häufiger erfolgt jedoch restitutio ad integrum. Die Herde unseres Falles heilten aber vielfach mit charakteristischer Narbenbildung, die, wie oben erwähnt, anfangs mit dazu beitrug, die Diagnose auf tertiäre Lues zu stellen.

Konnte somit nach dem klinischen Befund das Granuloma annulare nicht mit Sicherheit ausgeschlossen werden, so lieferte die histologische Untersuchung wichtiges Material, um diese Diagnose abzulehnen. Freilich eine gewisse Ähnlichkeit ist auch hier vorhanden. Wir haben Infiltrate aus Epithelioidzellen und Lymphozyten mit herdweisen Nekrosen. Alles dieses findet sich auch beim Granuloma annulare. Aber das Verhältnis der einzelnen Elemente des Infiltrates zueinander ist ein ganz anderes. In unserem Falle überwiegen an vielen Stellen Lymphozyten und Plasmazellen (letztere hat Arndt in seinem Falle überhaupt nicht gefunden), während beim Granuloma annulare gerade die rein aus Epithelioidzellen zusammengesetzten Herde charakteristisch sind. Es fehlte auch die Anordnung dieser Infiltrate in Zügen, die zwischen die Bündel des kollagenen Gewebes eingelagert sind; und schließlich betrifft die Nekrose in unserem Fall nicht nur die Bindegewebsbalken, sondern, indem sie von den Gefäßen ihren Ausgang nimmt, ergreift sie in gleicher Weise die zelligen Elemente der Gefäßwand wie das umgebende Bindegewebe. Nimmt man diesen Befund mit den klinischen Abweichungen zu-

sammen, so ergeben sich daraus schwerwiegende Argument gegen die Diagnose eines Granuloma annulare.

Es fragt sich also, wo wir sonst unsern Fall unterbringen können. Und da verweist uns schon das histologische Bild, zunächst einmal von den klinischen Erscheinungen ganz abgesehen, auf gewisse Formen der Tuberkulose. Schon Arndt erwähnt, daß das Granuloma annulare dem als „Folliklis" bezeichneten Typus der papulo-nekrotischen Tuberkulide histologisch in mancher Beziehung ähnlich ist. Er geht aber nicht soweit, diese beiden Bilder zu identifizieren, wie es später Werther getan hat, sondern stellt bestimmte Differenzen zwischen beiden fest, die ziemlich genau den von uns soeben erwähnten Unterschieden entsprechen. Auch Liebreich hat sich ihm in dieser Auffassung angeschlossen. Es ist denn auch in unseren Präparaten nichts zu finden, was eine prinzipielle Abweichung vom Bilde der papulo-nekrotischen Tuberkulide darstellen würde. Freilich ist bei dieser Affektion im ganzen die Nekrose sowie das umgebende Infiltrat etwas massiger, gleichsam konzentrierter, und nicht so auf verschiedene kleine Gefäßbezirke verteilt wie in unserem Falle. Aber das sind nur quantitative Unterschiede und gerade die erklären das eigentümliche klinische Bild, das vor allem durch das Fehlen einer makroskopisch sichtbaren Nekrose charakterisiert ist.

Ziehen wir nun den klinischen Verlauf mit heran, so spricht alles für die Annahme eines Tuberkulides. Es war ja auch das zeitweilige Auftreten typischer papulonekrotischer Tuberkulide, das uns zuerst auf den Gedanken brachte, es könne sich auch bei den annulären Herden um Tuberkulose handeln. Von vorneherein lag sonst diese Diagnose nicht gerade nahe. Es handelte sich um einen ungewöhnlich kräftigen, vollkommen gesunden Patienten, in dessen Anamnese allerdings nachträglich noch eine früher durchgemachte Pleuritis erhoben wurde. Als aber die neue Hauteruption unsern Verdacht in der Richtung auf Tuberkulose gelenkt hatte, zeigte es sich, daß der Patient auf kutane Tuberkulineinimpfung außerordentlich

stark reagierte. Bei Impfung nach Pirquet im Krankheitsherd und im Gesunden, war eine deutliche Differenz zu Gunsten des Herdes zu konstatieren. Auch die Salbeneinreibung nach Moro ergab lokale Reaktion des Krankheitsherdes, während sie auf der gesunden Haut versagte. Daß sie auch im Herd nicht besonders stark auftrat, ist durch den tiefen Sitz der Läsion genügend erklärt. Zu einem Tierversuch konnten wir leider kein Material entnehmen, aber es ist nach der Art der Veränderungen zu schließen wohl sehr wahrscheinlich, daß er negativ ausgefallen wäre. Trotzdem scheinen uns die erwähnten Momente zu genügen, um in unserem Falle die Diagnose Tuberkulose zu bekräftigen. Es wäre noch hinzuzufügen, daß die sehr kräftigen Ponndorf-Reaktionen bei der kutanen Tuberkulinbehandlung nicht zum wenigsten dazu beigetragen haben, die Affektion ziemlich rasch bis auf kleine Reste und Rezidive zum Verschwinden zu bringen, während sie vorher lange vergeblich behandelt worden war.

Wir hätten es also mit einem Tuberkulid von klinisch rein papulösem Typus zu tun, bei dem vor allem die Neigung zu ringförmiger Anordnung auffallend war. Diese ist, soviel ich sehe, bei papulo-nekrotischen Tuberkuliden bisher nicht beschrieben worden, doch ist sie an sich nichts den Tuberkuliden durchaus fremdes. In der großen Arbeit über Erythema induratum, die Schidachi aus der Jadassohnschen Klinik publiziert hat, wird ein Fall erwähnt, in welchem die zentrale Abheilung und das periphere Fortschreiten der Affektion auffielen. Auch in diesem Falle wurde der Gedanke an Syphilis erwogen. Es wird aber des weiteren betont, daß das Vorkommen serpiginöser Formen bei Tuberkuliden nicht Wunder nehmen könne, wenn man die Sarkoide und den Lupus pernio hierzu rechne, bei denen ja eine derartige Entwicklung ganz gewöhnlich sei.

Schließlich erwähnt auch Lewandowsky ring- und halbkreisförmige Eruptionen an Vorderarm und Handrücken eines tuberkulösen Patienten, mit histologischem Befund von perivaskulären Epithelioidzelleninfiltraten.

Aber diese hatten klinisch mehr einen erythemartigen Charakter und machten nicht den Eindruck einer relativ lang persistierenden Veränderung, durch welche unser Fall ja gerade dem Granuloma annulare so ähnlich wurde.

Wir müssen hier auch noch daran erinnern, daß die Ansichten über die Ätiologie des Granuloma annulare noch nicht geklärt sind, wollen aber auf die Frage, ob es zur Tuberkulose gehört oder nicht, hier um so weniger eingehen, als eine andere Arbeit aus der Klinik demnächst diesen Gegenstand an der Hand zweier Fälle behandeln wird. Einstweilen sind wir jedenfalls nicht berechtigt, diese Krankheit mit den papulo-nekrotischen Tuberkuliden zusammenzuwerfen. Fälle aber wie der unsrige, die klinische Übergangsbilder darstellen, mögen zeigen, wie leicht eine Verwechslung möglich sein kann und wie sehr die ganze Frage dadurch kompliziert wird.

Zweiter Fall: Großpapulöses und gruppiertes Tuberkulid.

Frau E. St., 61 Jahre, Hausfrau.

Familienanamnese: Vater gestorben 57 Jahre alt an Lungenleiden, Mutter gestorben. Todesursache ist nicht zu eruieren. 6 normale Geburten; 1 Sohn gesund, 5 Kinder gestorben: 1 an Ruhr, 1 an Hirnentzündung, 1 an Knochenentzündung nach 10jähriger Krankheit, 1 an Lungenentzündung, 1 mit 2 Tagen. Mann gestorben, 70 Jahre alt, nach längerem Leiden.

Frühere Krankheiten: als Kind Rotsucht. 1896 wegen Prolapsus uteri einige Zeit im Spital. 1898, 1907, 1917 Thrombophlebitis. Erste Menses mit 16 Jahren, regelmäßig. Menopause mit 46 Jahren. Keine Hautkrankheiten. Im März 1918 traten anläßlich eines Spitalaufenthaltes wegen Thrombophlebitis in beiden Axillen sowie in der Supraklavikulargrube links plötzlich unter Fiebersteigerungen Drüsenschwellungen auf. Die im pathologischen Institut Basel (Prof. Hedinger) vorgenommene histologische Untersuchung eines exzidierten Drüsenstückes ergab: typisches, tuberkulöses Granulationsgewebe. Zu dieser Zeit expektorierte Patientin ziemlich reichlich, eitriges Sputum, in dem trotz mehrfacher Untersuchung keine Tuberkelbazillen nachgewiesen werden konnten.

Auftreten des Hautleidens: Die Hauterscheinungen traten ungefähr Mitte Mai 1918 auf. Patient spürte über dem Kreuz ein Knötchen, das ihr weh tat, so daß sie das Gefühl hatte, sie sei wundgelegen. In kurzer Zeit folgten dann neue Eruptionen von Knötchen, die sich teils um die schon vorhandenen gruppierten, teils mehr isoliert in Erscheinung traten.

Patientin wurde im Juli 1918 auf die dermatologische Abteilung aufgenommen.

Allgemeinstatus: Mittelgroße Patientin in stark reduziertem Ernährungs- und Kräftezustand. Sensorium frei. Temperatur schwankt beständig zwischen 37 und 38. Kopf: Pupillen reagieren prompt auf Licht und Konvergenz. Schleimhaut von Mund und Rachen frei von Effloreszenzen. Der Mund kann nicht vollständig geöffnet werden (Kiefersperre). Die mimischen Bewegungen des Gesichtes sind gut ausführbar.

Thorax: Habitus phthisicus. Atembewegungen beiderseits gleich. Form symmetrisch. Lungen: Grenzen normal. Nirgends deutliche Dämpfung A. G. überall verschärft vesikulär. Keine Nebengeräusche. Im Röntgenbild tumorartiger Schatten von zirka 2:3 *cm* im Bereich der linken Hilusdrüsen, Lungenzeichnung verstärkt, baumastartig in der ganzen Lunge.

Abdomen weich, etwas vorgewölbt, nirgends druckempfindlich. Lebergrenze: 4 Querfinger unter dem Ende des Corpus sterni, in der Mamillarlinie am Rippenbogen. Leberrand nicht palpabel. Milz vergrößert am Rippenbogen, nicht palpabel. Kubitaldrüsen nicht palpabel. Inguinaldrüsen fast haselnußgroß, derb. Reflexe: o. B. Urin: Spur Albumen.

Hautstatus: (Juli 1918).v Fig. 2. Das Exanthem, das in Plaques und Gruppen vorwiegend über der Sakral- und Glutaealgegend lokalisiert ist, in einzelnen großen und kleinen papulösen Effloreszenzen aber auch über beide Beine ausgestreut ist, setzt sich aus ziemlich einheitlichen Gebilden zusammen. Die Primäreffloreszenzen sind zirka linsengroße etwa 2 *mm* hohe Papeln von hellroter mit leicht bräunlichem Ton gemischter Farbe und ziemlich derber Konsistenz. Die Haut über der Kuppe des Knötchens ist leicht gespannt, verdünnt und feinlamellös schuppend. Diese Effloreszenzen stehen selten isoliert, sondern meist zu größeren und kleineren Gruppen vereinigt, von denen die größten an Ausdehnung etwa die Größe eines 5 Frank-Stückes einnehmen. Solche Plaques haben annähernd kreisrunde Gestalt und bläulich-braun-rote Farbe mit einem leichten wachsartigen Glanz. Die Farbe variiert bei den einzelnen Herden etwas an Intensität. Sie setzen sich im Einzelnen aus mehr oder weniger eng beisammenstehenden derben Papeln von oben beschriebener Beschaffenheit zusammen. Die zwischen den Papeln gelegenen Hautpartien sind eher weich und machen den Eindruck eines diffus in der Kutis gelegenen Infiltrates. Zwischen den Fingern emporgehoben imponieren die Papeln als derb-elastische, zirka erbsengroße, in der Kutis gelegene Infiltrate, die sich mit der Haut von der Unterlage leicht abheben und verschieben lassen. Die Zusammenstellung der Knötchen in der Plaque ist teils unregelmäßig, teils läßt sich an ihrer Peripherie eine Gruppierung der papulösen Exkreszenzen zu einem stark prominenten Wall konstatieren, während das Zentrum etwas eingesunken, verdünnt und oft etwas braun pigmentiert erscheint. Der wallartige Rand ist nie völlig in sich selbst geschlossen, sondern zeigt aus Distanz annähernd die Gestalt eines Hufeisens. Auf Glasdruck sieht man hie und da einen gelblichen bis hellgrauen Farbenton, aber keine deutlichen lupoiden

Flecke. Bei den meisten Papeln verschwindet die Farbe unter Glasdruck vollständig. Das Sondendruckphänomen ist fast durchweg negativ.

Die jüngsten Herde bestehen nur aus einem Konglomerat von einzelnen Papeln ohne scharfe Begrenzung, dem palpierenden Finger aber deutlich als Infiltrat erscheinend. Außerdem finden sich, besonders an den Beinen, Herde, in denen der papulöse Charakter der Primäreffloreszenzen nicht mehr deutlich in Erscheinung tritt, vielmehr macht das Ganze den Eindruck eines flachen, diffus in der Kutis sitzenden Infiltrates. Die darüber liegende Haut ist verdünnt, schuppt aber etwas stärker als über den Herden am Sakrum. Die Schuppen lösen sich als silberweiße Lamellen vom Zentrum gegen die Peripherie hin ab, so daß oft eine kleine Kollerette entsteht.

Links am Hals findet sich eine vom Ohr längs dem Kieferrand bis etwa über die Mittellinie hinziehende Schwellung, ausgehend von den Drüsen, in deren Bereich die Haut blaurot verfärbt ist und von ca. 3—4 parallel und in der gleichen Längsrichtung laufenden, z. T. fistelnden Narben tief gefurcht und eingezogen erscheint. Über dem linken Schlüsselbein eine retrahierte Narbe mit kleiner zentraler Fistel. An der rechten Seite des Halses am hintern Rand des Sternokleidomastoideus eine ziemlich glatt verheilte, leicht livid verfärbte Schnittnarbe. In der rechten Axilla ein oberflächlich gelegener kleinerer und ein tiefer gelegener größerer Drüsenknoten.

Am linken Arm 2 kleine, hellrote, derbe, kutane Knötchen wie in der Sakralgegend.

Vorderfläche des Rumpfes, rechter Arm sowie Kopf frei von Effloreszenzen. Fußsohlen und Handflächen frei.

Weiterer Verlauf:

25. Juli 1918. Exzision eines Herdes über dem Gesäß r. $^2/_3$ werden verwendet zur histologischen Untersuchung, $^1/_3$ wird einem Meerschweinchen subkutan implantiert.

26. Juli. Blutstatus:

Hämoglobin 82% nach Sahli.	
Erythrozyten	3.541·000
Leukozyten	9·100
Polymorphkernige	84%
Lymphozyten	13
Eosinophile	3%
Mastzellen	0
Übergangsformen	0
Mononukleäre	0

31. Juli. Es werden 3 kleine Ponndorfsche Skarifikationen angelegt:

1. mit Partigen M. Tb. R. } (Partialantigene nach
2. „ „ A. } Deycke-Much)
3. „ Alttuberkulin

1. August. Alle drei Stellen reagieren: 1 und 2 schwach, 3 stark positiv.

3. August. Wassermannsche Reaktion negativ. Trotzdem wurde wegen der großen klinischen Ähnlichkeit der Hautaffektion mit einem tertiären Syphilid das Resultat einer spezifisch antiluetischen Behandlung abgewartet. Jodkali intern (20·0/200·0, 3 mal täglich 1 Kaffeelöffel.

10. August. Effloreszenzen-Gruppen im ganzen größer geworden, z. T. durch peripheres Fortschreiten mit Einsinken des Zentrum, wie es bei einzelnen Herden schon früher zu sehen war, z. T. durch Neuapposition von Knötchen, die einen dichten Haufen mit einzelnen Streifen normaler Haut dazwischen bilden können. Jodkali weiter. Die kleinen Ponndorfskarifikationen sind immer noch stark papulös.

25. August. Alle Effloreszenzen sind größer geworden, treten aber immer noch deutlich isoliert in Erscheinung, besonders am Rande der Plaques. Diese selbst sind nunmehr etwas über 5 Fr.-Stück groß. Ponndorfsche Reaktionen im Abklingen. Drüsen noch immer fistelnd, wareu letzte Woche nach Ponndorf etwas stärker angeschwollen.

27. August. Die über den Lumbalwirbeln stehenden Einzelknötchen sind etwas zurückgegangen. Jodkali weiter.

30. August. Nach dem Frühstück Kollaps, Kampher, Koffein. Relative Herzdämpfung nach links um einen Querfinger verbreitert Töne rein.

5. September. Eine Drüse rechts am Hals über der Supraklavikulargrube ist über haselnußgroß geworden und zeigt Fluktuation. Punktion. Im Ausstrich fanden sich keine T.-B. Das Punktat wird einem Meerschweinchen subkutan injiziert.

Trotz Versagen der Jodkalitherapie werden, um Lues sicher auszuschließen, im Abstand von 8 Tagen 2 Injektionen von Salvarsan-Natrium (0·15) intravenös ausgeführt.

17. September. Punktion derselben Drüse wie am 5./IX und eines kleinen Erweichungsherdes in der Submentalgegend, mit nachheriger Injektion von Jodoformemulsion. Im Ausstrich des Drüsenpunktates keine T.-B.

21. September. Die Hautveränderungen haben weder auf Jodkali (3 Flaschen Sol. kal. jod. 20·0/200·0) noch auf 2 Injektionen von Salvarsan-Natrium (je 0·15) merklich reagiert.

23. September. Sowohl klinisches als histologisches Bild weisen auf Tuberkulose hin.

Therapeutisch werden Ponndorfsche Skarifikationen mit partigen M. Tb.-R. versucht.

Ponndorf zeigt anfangs mäßig positive Reaktion: leichte eben palpable Infiltration und Rötung der Haut. Im Verlauf von einigen Tagen entwickelt sich ein massiges hochrotes Infiltrat mit starker Krustenbildung. Die Krusten bestehen mehrere Wochen.

26. September. An der Außenseite des rechten Unterschenkels ca. handbreit oberhalb Malleolus externus findet sich ein 2 Fr.-Stück großer, fast genau kreisrunder Herd von mehr brauner Farbe, der in toto lamel-

lös schuppt. Die Peripherie wird gebildet durch einzelne, höchstens linsengroße Knötchen, die in ihrer Gesamtheit einen wallartigen Rand formieren. Auf Glasdruck hinterlassen diese Effloreszenzen einen graugelblichen transparenten Farbenton, der an lupoide Flecken erinnert. Der Rand der Plaque macht den Eindruck einer Infiltration, das Zentrum den einer Atrophie. Das Zentrum ist vollständig glatt. An einigen Knötchen findet sich leichte Schuppenbildung.

In der Glutaealgegend rechterseits etwa in der Mitte zwischen Trochanter major und Tuber ischii sind 2 kirschen- bis pflaumengroße, gegen die Haut und die Unterlage verschiebliche Infiltrate von Lymphdrüsenkonsistenz aufgetreten. Linkerseits läßt sich etwas Analoges nicht nachweisen. Die Haut über den Infiltraten zeigt keine Veränderungen.

4. Oktober. Einreibung von 50%igem Tuberkulin-Lanolin nach Moro in einen Herd und auch in normale Haut. 2 Kontrollen analog mit Lanolin allein.

5. Oktober. Moro sowohl auf der affizierten als auch auf der gesunden Haut leicht positiv (geringgradige Rötung, die auch in der Folgezeit nicht stärker wurde). Die beiden Kontrollen mit Lanolin allein blieben negativ.

November bis Januar 1919. Die weitere Behandlung geschah mit Ponndorfschen Impfungen in Abständen von 3—4 Wochen. Dabei involvierten sich einzelne Papeln, besonders die in den Plaques mehr zentral gelegenen. Peripher nahm die Affektion eher an Ausdehnung zu; die hier restierenden oder neu hinzugekommenen Papeln wurden dabei etwas flacher, nahmen stellenweise einen mehr gelblich-braunen Farbenton an und schuppten eine Spur stärker. Dabei kam eine gewisse Ähnlichkeit mit Lichen scrofulosorum zu Stande.

Zum letztenmal sah ich die Patientin am 8. Februar 1919 mit folgendem Befund:

Die früher beschriebenen Drüsenknoten am Halse beiderseits vor und hinter dem Sternokleidomastoideus sind eher größer geworden. Im vorderen Winkel der Fossa supraclavicularis besteht eine Fistel; die Haut ist hier mit der Unterlage ziemlich massiv verwachsen. Die Narben längs dem linken Unterkieferwinkel sind mit dicken Krusten belegt. Über dem Sternum ein taubeneigroßer fluktuierender Abszeß; die darüber gelegene Haut stark verdünnt, livid, matsch. In der rechten Axilla ebenfalls kleine Fistel mit bläulich verfärbten Rändern. In der linken Axilla ca. 8 größere und kleinere Fisteln.

Die früher beschriebenen Hautveränderungen über Glutäal- und Sakralgegend haben sich zum Teil vollständig unter geringgradiger Atrophie und Pigmentierung zurückgebildet, zum Teil haben sie sich in der Fläche weiter ausgedehnt unter Einsinken und leichter Atrophie des Zentrum. Die am Rande, stehenden immer noch deutlich isolierten Einzeleffloreszenzen sind bedeutend kleiner und flacher und weniger infiltriert. Ihre Farbe ist dunkel rot-braun mit einem Stich ins Livide, sie zeigen einen leichten wachsartigen Glanz. Die Affektion schuppt jetzt etwas

stärker als früher beschrieben. Die Schüppchen lassen sich leicht abkratzen, dabei bleibt eine kleine Kollerette zurück.

Herd an der Außenseite des rechten Unterschenkels ist vollständig abgeflacht und stellt zur Zeit eine ca. 5 Fr.-Stück große, nicht vollständig kreisrunde, ziemlich unscharf gegen die gesunde Umgebung abgesetzte Hautstelle von braun-violettem Farbenton dar. Bei Glasdruck läßt dieser Herd zahlreiche, unscharf begrenzte, hellbräunliche Verfärbungen zurück, von denen nicht sicher zu sagen ist, ob sie noch auf Infiltration oder auf Pigmentierung beruhen.

Über dem Dorsum pedis linkerseits in der Mitte der Verbindungslinie zwischen den beiden Malleolen findet sich ein etwa 2 Fr.-Stück großer Herd mit violettbraunem wenig atrophischem, homogenem Zentrum und etwa 5 papulösen Effloreszenzen, die nach der Medialseite einen wallartigen Abschluß bilden. Der laterale Rand ist vollständig flach und mit einzelnen feinkleiigen Schuppen bedeckt.

Histologie:

Das exzidierte Hautstück wurde in absolutem Alkohol fixiert, in Paraffin eingebettet und geschnitten. Die Färbung geschah mit Hämalaun-Eosin, nach van Gieson, Unna-Pappenheim, Unna-Tänzer und nach Ziehl auf T. B.

Im Bereich der Plaque findet sich eine Anzahl von Infiltraten, und zwar in allen Schichten der Kutis, teils unmittelbar unter dem Epithel, teils in den mittleren und tiefen Lagen bis an die Grenze der Subkutis. Die einzelnen Infiltrate sind im ganzen scharf begrenzt, von rundlicher oder strangförmiger Gestalt und sind von einander durch breite Partien nicht infiltrierten Kutisgewebes getrennt. An mehreren Stellen setzt sich das Infiltrat am Rande der größeren Herde noch eine Strecke den Gefäßen folgend in das umgebende Gewebe fort. Mehrfach, doch nicht regelmäßig, finden sich die Infiltrate um Haarfollikel gelagert.

Die Infiltrate setzen sich aus folgenden Elementen zusammen: reichlich kleinen Lymphozyten, unter ihnen ziemlich zahlreichen Plasmazellen, vielen Epithelioiden und mäßig reichlichen Riesenzellen. Von den letzteren sind die meisten nur klein, doch finden sich hie und da auch große Exemplare von schön ausgebildetem Langhansschem Typus.

Einzelne Infiltrate bestehen ausschließlich aus Lymphozyten; bei den meisten nehmen die Lymphozyten die Randpartien ein, während sich im Innern mehr Epithelioide und Riesenzellen finden. Doch ist diese Verteilung nicht überall zu konstatieren und ein typisch ausgebildeter Tuberkel ist nirgends zu finden.

Neben diesen massigen Herden finden sich überall durch die ganze Kutis zerstreut kleinere und größere, unscharf begrenzte Lymphozytenanhäufungen, hie und da mit einzelnen Epithelioidzellen gemischt, vorwiegend perivaskulär gelegen.

Das Bindegewebe zeigt im Bereich der Plaque stellenweise eine deutliche Verbreiterung und Homogenisierung der Kollagenbündel, die

wie gequollen aussehen. In den van Gieson-Präparaten sind sie von blaßroter Farbe, mit einem Stich ins Gelbliche. Die Bindegewebskerne sind in diesen Partien, die sich vor allem im Stratum subpapillare und in den oberen Teilen der Kutis finden, stark vermehrt. Die elastischen Fasern sind dagegen unverändert.

Im Bereich der Infiltrate fehlen die elastischen Fasern vollständig, auch vom kollagenen Gewebe sind hier nur noch Reste zu sehen.

Die Gefäße sind vielfach erweitert, im übrigen aber wenig verändert. An einer Stelle sieht man ein kleines obliteriertes und nur noch an seiner Elastika kenntliches Gefäß im Zentrum eines Lymphozytenherdes.

Die Schweißdrüsen sind oft von Infiltratmassen umgeben, diesen gegenüber aber stets gut abgegrenzt. Ihre Ausführungsgänge gehen häufig, aber stets unverändert, durch große Zellenansammlungen.

Das Epithel zeigt über den Infiltraten herdweise Parakeratose. An mehreren Stellen sind die untersten Schichten des Rete etwas ödematös und von Leukozyten durchwandert.

Tuberkelbazillen wurden in den daraufhin untersuchten Schnitten nicht gefunden.

Resultat der Tierversuche.

Versuch 1. 24./VII. Implantierung eines Hautstückchens subkutan unter die Bauchhaut eines Meerschweinchens.

24./IX. Sektion obigen Tieres (Spontanexitus). Befund: In der Inguinalgegend rechts (Impfstelle) kaum linsengroße verkäste Drüse. Im Abstrich dieser Drüse keine Tuberkelbazillen, dagegen ziemlich reichlich lange, nicht säurefeste Stäbchen, häufig zu Fäden vereinigt. Innere Organe o. B. Mit obiger Drüse wird ein neues Tier geimpft, subkutan unter die Bauchhaut.

26./X. Spontanexitus dieses Tieres (Futterinfektion). Sektionsbefund: vergrößerte Inguinaldrüse rechts (Impfstelle). Pleura mit fibrinösen Auflagerungen.

Staunngslunge. Mediastinal- und Peritonealdrüsen o. B.

Milz, Leber, Nieren o. B.

Histologisch: Bronchopneumonie, keine Tuberkulose. Leber und Milz unverändert.

Versuch 2. 5./IX. Punktierter Eiter aus dem Lymphom am Halse rechts wird einem Meerschweinchen subkutan unter die Bauchhaut injizierte

26./X. Spontanexitus dieses Tieres (Futterinfektion). Sektionsbefund: vergrößerte Axillar- und Mediastinaldrüsen. Sternum, Pleura o. B. Stauungslunge. Verkäste Peritonealdrüsen. Milztuberkel. Leber und Nieren o. B. Blähung von Magen und Darm. Histologisch: typische Lymphdrüsentuberkulose. Miliare Milztuberkel. Lobuläre Pneumonie.

Zusammenfassung.

Es handelt sich um eine ziemlich akut auftretende Eruption von derben großpapulösen Effloreszenzen bei einer

61jährigen, an schwerer Drüsentuberkulose erkrankten Frau. Die Papeln stehen seltener solitär, sondern meist in Gruppen und bilden so größere, scharf begrenzte Plaques, oft mit peripherem, stark prominentem Wall und eingesunkenem Zentrum. Die Affektion lokalisiert sich hauptsächlich auf Sakral-Glutäalgegend und Unterextremitäten.

Die Diagnose des Falles bot nach der ätiologischen Seite kaum erhebliche Schwierigkeiten, handelte es sich doch um eine manifest tuberkulöse Patientin. Immerhin waren die Hauterscheinungen gewissen tuberösen und tuberoserpiginösen Eruptionen der tertiären Lues (den „tertiären Papeln" Lessers) so ähnlich, daß auch diese Spur weiter verfolgt werden mußte. Die Wassermannsche Reaktion war negativ, die Anamnese bot keine Anhaltspunkte für eine früher durchgemachte syphilitische Erkrankung. Trotzdem wurde zunächst Jodkali gegeben, dann Salvarsan-Natrium injiziert. Da die Hautherde unter dieser Behandlung nicht die geringste Veränderung zeigten, konnten wir den Gedanken an Lues oder an eine Kombination von Lues und Tuberkulose fallen lassen.

Es sprach also alles für die tuberkulöse Natur auch der Hauterscheinungen. Aber hier bot die Einreihung des Falles in eine der bekannten Formen von Tuberkulose der Haut einige Schwierigkeit.

Zunächst hätte man an einen disseminierten Lupus denken können. Aber gegen Lupus sprach von vorne herein die Beschaffenheit der Primäreffloreszenzen, ihre Derbheit, sowie das Fehlen der Flecken und Farbenveränderung bei Glasdruck. Ferner versagte das Sondendruckphänomen. Die papulösen Effloreszenzen waren anfangs im Gegenteil gegen Sondendruck sehr resistent. Nur ein einzelner Herd am rechten Unterschenkel näherte sich in seiner weicheren Beschaffenheit und bei dem Vorhandensein graugelblicher Flecken einigermaßen dem Lupus. Hier handelte es sich aber offenbar um einen Übergang einer Tuberkuloseform in eine andere, wie ja das bei verschiedenen Tuberkuliden schon beschrieben worden ist.

Mit mehr Recht als beim Lupus werden wir sonst die

Hautaffektion bei den sogenannten „Tuberkuliden“ unterbringen. Dahin gehört sie erstens durch die Art ihres Auftretens, durch die Neigung zu spontanem Zurückgehen, zweitens durch den negativen Ausfall des Tierversuchs (obwohl dieser nicht ganz einwandfrei ist, da das geimpfte Tier etwas zu früh an interkurrenter Krankheit starb), schließlich auch nach dem histologischen Bilde. Dieses, obwohl ausgesprochen tuberkuloid, läßt doch größere lupöse Infiltrate und eigentliche Tuberkel vermissen. Es handelt sich vielmehr um Knötchen von relativ kleiner Dimension, die durch das Kutisgewebe verteilt sind. Die derbe Beschaffenheit der Papeln findet vielleicht ihre Erklärung in den eigentümlichen Veränderungen des Bindegewebes.

Aber auch in der großen Gruppe der „Tuberkulide“ ist unter den bekannten Krankheitsbildern keines, auf das unser Fall genau passen will.

Für Lichen scrofulosorum war die Einzeleffloreszenz zu groß und zu derb. „Größere pustulöse, akneiforme oder nekrotische Elemente oder derbe Papeln von bläulich rötlicher Farbe kann man zwar bei vielen Fällen von Lichen scrofulosorum bemerken, sie gehören aber nicht zu dessen eigentlichem Bilde, sondern stellen die zahlreichen notwendigen Übergänge zu der nachsten Gruppe, den papulonekrotischen Tuberkuliden, dar.“ (Lewandowsky, pag. 167.) Aber in unserem Fall war, wenigstens zu Beginn, nur ein Effloreszenzentypus vorhanden, der großpapulöse; pustulöse oder akneiforme Läsionen traten auch im weiteren Verlauf nicht auf. Da ferner auch Nekrosen fehlten, ja nicht einmal im histologischen Bild nachweisbar waren, so können wir den Fall auch nicht bei den gewöhnlichen papulonekrotischen Tuberkuliden unterbringen, von denen sie sich auch durch ihre Gruppierung unterscheiden. Wir müssen sie also schon unter einem besonderen Namen führen als „großpapulöse gruppierte und plaqueförmige Tuberkulide“.

Solche Formen sind bisher in der Literatur nur wenig bekannt. Sie werden eigentlich nur von Jadassohn erwähnt („gruppierte großpapulöse Tuberkulide“) in seinem

Referate über Tuberkulide, gehalten am Wiener Dermatologenkongreß. Jadassohn bemerkt hier:

„In zweiter Linie möchte ich aber — trotz aller Abneigung vor einer weiteren schematischen Vermehrung des Formenkreises der Tuberkulide — auf eine auch früher schon von mir erwähnte seltene Varietät aufmerksam machen, die gleichsam den Übergang von den papulo-nekrotischen Formen zum Lichen scrofulosorum darstellt: in größeren oder kleineren Gruppen zusammenstehende, an Extremitäten und Rumpf lokalisierte, im Durchschnitt linsengroße, leicht gewölbte Effloreszenzen, die squamös und krustös, aber nicht eigentlich nekrotisch werden. Ich habe diese Form bisher nur bei Erwachsenen mit chronischer Tuberkulose gesehen (gruppiertes großpapulöses Tuberkulid)."

Mit dieser Beschreibung stimmt unser Fall ziemlich genau überein, und es ist wohl zweifellos, daß es sich um die von Jadassohn beobachtete Tuberkulidform handelt.

In naher Beziehung zu dieser Gruppe steht wahrscheinlich auch das von Delbanco beschriebene „korymbiforme Tuberkulid", dessen Ähnlichkeit mit papulöser Lues ebenfalls auffallend war.

Übergangsformen von Lichen scrofulosorum zu papulonekrotischen Tuberkuliden erwähnt auch Klingmüller, doch unterscheiden sich seine 3 Fälle sowohl klinisch als histologisch immer noch wesentlich von dem unsrigen.

Wenn wir zum Schluß noch einmal das Ergebnis aus der Untersuchung unsrer beiden Fälle kurz zusammenfassen, so ist es klar, daß bei beiden die ätiologische Diagnose auf Tuberkulose kaum einem Zweifel begegnen kann. Sie stellen eine Form — oder besser „Formen" — von Tuberkuliden dar, die bisher noch wenig Beachtung gefunden haben. Das Wesentliche ist der groß-papulöse Charakter der Primärläsionen, die auch im weiteren Verlauf keine Umwandlung in pustulöse, akneiforme oder zentral nekrotisierende Effloreszenzen erfahren, die dagegen eine ausgesprochene Neigung bekunden, zu Ringformen oder Gruppen zusammenzutreten. Dies ist das Gemeinsame an beiden Fällen, die aber trotzdem, wie schon angedeutet, nicht ohne wei-

teres mit einander identifiziert werden dürfen. Der Hauptunterschied zwischen beiden ist in der Verschiedenheit des pathologisch anatomischen Befundes begründet. Denn das eine Mal handelt es sich um entzündlich-nekrotische, das andere Mal um typisch tuberkuloide Läsionen. Wir wissen heute, daß beide Arten von Veränderungen durch Tuberkelbazillen, die auf dem Blutwege in die Haut gelangen, verursacht werden können, und daß der Grund für die verschiedenartige Reaktion des Hautgewebes in dem verschiedenen Immunitätszustand, in dem verschiedenen Gehalt an Antikörpern zu suchen ist. Die entzündlich-nekrotischen Läsionen entsprechen wohl mehr einer starken Reaktion unter raschem Zerfall der Bazillen bei höherer Immunität. Das stimmt damit überein, daß unser erster Patient ein kräftiger Mann ohne manifeste Tuberkulose war, der eine außerordentlich starke Überempfindlichkeit der Haut gegen Tuberkulin aufwies. In unserem zweiten Fall dagegen handelte es sich um eine schwere Drüsentuberkulose. Immerhin war bei der Trägerin derselben noch eine recht beträchtliche Tuberkulin-Überempfindlichkeit nachweisbar. Doch zeigten bei der älteren, herabgekommenen Patientin weder die künstlich gesetzten, noch die spontan entstandenen Reaktionen auf das T.-B-Virus die intensiv entzündlichen Erscheinungen wie im ersten Fall.

Wenn man überzeugt ist, daß alle „Tuberkulide“ als hämatogene Tuberkulosen auf dieselbe Art entstehen und daß die klinischen Unterschiede nur durch die quantitative Abstimmung verschiedener Faktoren (Zahl der Bazillen, Immunitätsreaktion des Organismus) hervorgerufen werden, so wird man nicht daran denken, die großpapulösen Tuberkulide als scharf umgrenztes Krankheitsbild von den anderen Hautmanifestationen der Tuberkulose abzutrennen. So tritt auch in unserem ersten Falle ganz deutlich die Verwandtschaft mit den papulo-nekrotischen Tuberkuliden hervor, während der zweite im späteren Verlauf sich mehr einem Lichen scrofulosorum näherte, als dessen großpapulöse Form man ihn mit einem gewissen Recht bezeichnen könnte.

Trotzdem schien es uns wichtig, die Aufmerksamkeit

auf die großpapulösen Tuberkulide zu lenken, da ihre praktisch-diagnostische Bedeutung größer ist als ihre theoretische. Diese Bedeutung liegt in ihrer Ähnlichkeit mit gewissen Formen der tertiären Lues. Wie sehr die Hauterscheinungen bei Tuberkulose und bei Lues sich in manchen Fällen gleichen können, ist ja allbekannt. Das kleinpapulöse lichenoide Syphilid kann einen Lichen scrofulosorum vortäuschen, tuberkulöse und syphilitische Gummen und Ulzera können oft schwer von einander zu unterscheiden sein, und die „lupoiden" Herde der frühtertiären Syphilis, auf die Jadassohn aufmerksam gemacht hat, weisen schon mit ihrem Namen auf die Ähnlichkeit hin. Hierzu kommen nun auch noch die annulären und gruppierten großpapulösen Tuberkulide, die man sich hüten wird mit den tuberösen und tuberoserpiginösen Herden der tertiären Lues (den „tertiären Papeln") zu verwechseln.

Literatur.

Arndt, Zur Kenntnis des Granuloma annulare. Arch. f. Derm. u. Syph. Bd. CVIII. — Delbanco, Demonstration eines Falles von korymbiformem Tuberkulid. Arch. f. Derm. und Syph. Bd. CXIX p g. 116. — Jadassohn, Referat über Tuberkulide, gehalten am XI. Kongreß der deutschen dermatologischen Gesellschaft in Wien 1913. Arch. für Derm. und Syph. Bd. CXIX. — Klingmüller, Beiträge zur Tuberkulose der Haut. Arch. f. Derm. und Syph. Bd. LXIX. p. 167. — Lewandowsky, die Tuberkulose der Haut. 1916. — Liebreich, zur Kenntnis des Granuloma annulare und seiner ev. Beziehungen zum Lichen ruber Planus. Arch. für Derm. und Syph. Bd. CXXIII. — Little, Graham, Granuloma annulare. British Journal of Dermatology 1908. — Riecke, Lichen scrofulosorum. Handbuch der Hautkrankheiten, herausgegeben von Mraček, Bd. IV. (I), 1907. — Schidachi, Über das Erythema induratum Arch. für Derm. und Syph. Bd. XC, p. 371. 1908. — Werther, XI. Kongreß der deutschen dermatologischen Gesellschaft in Wien, 1913. Arch. f. Derm. und Syph. Bd. CXIX (I).

Erklärung der Abbildungen auf Taf. VIII.

Fig. I zeigt die unter dem 14. Januar 1919 beschriebenen großen Papeln im Falle I. Leider wurde die Anfertigung einer Photographie der annulären Herde bei Beginn der Behandlung unterlassen.

Fig. II zeigt die großpapulösen plaqueförmigen Herde des zweiten Falles.

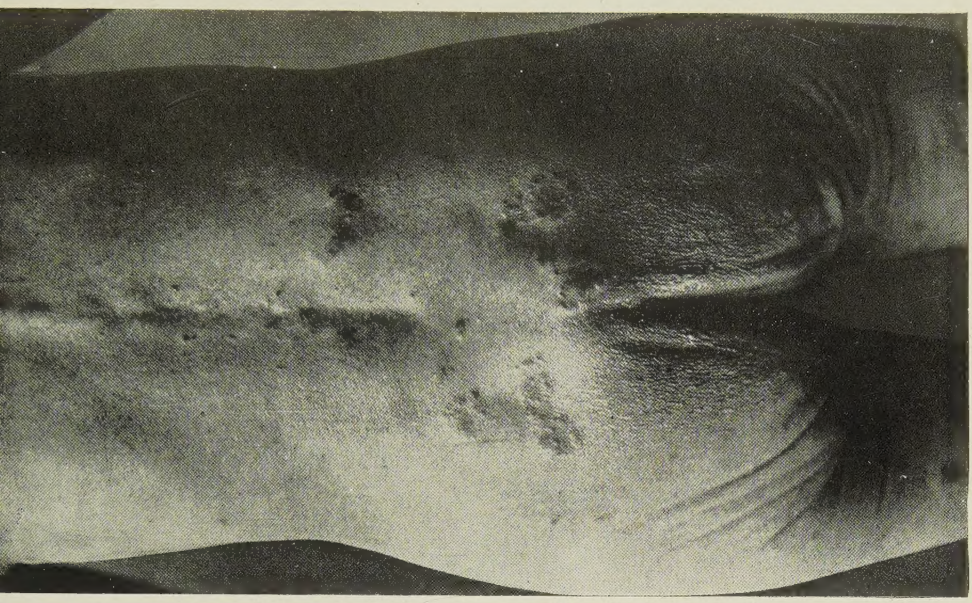

Fig. 2.

Fig. 1.

Verlagsbuchhandlung von Julius Springer
Berlin W.